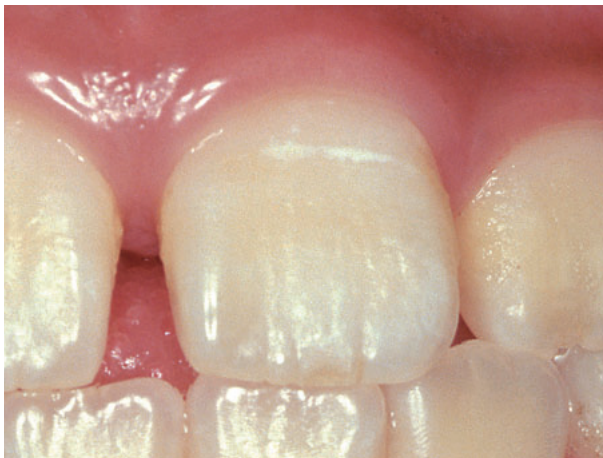


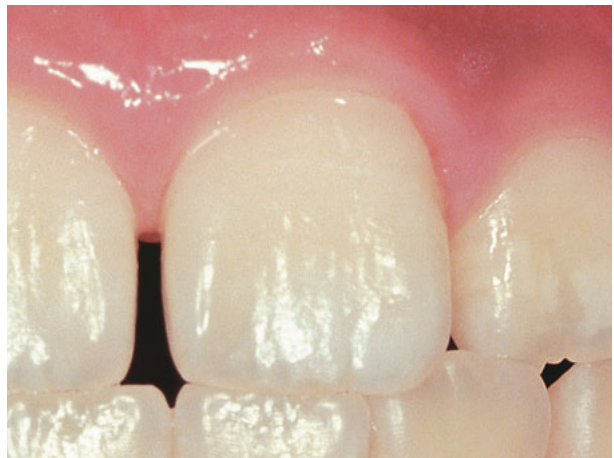
表面が白く濁った色になったりザラザラした感じになります  
まだ穴はあいていませんが、進行する可能性が高いので注意が必要です

## 〈白濁・白斑〉



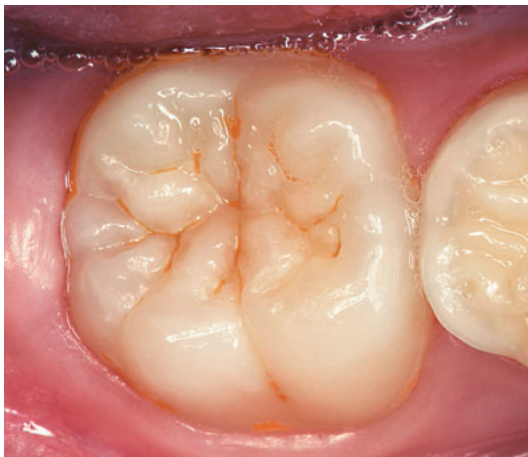初診時  
白濁が見られます



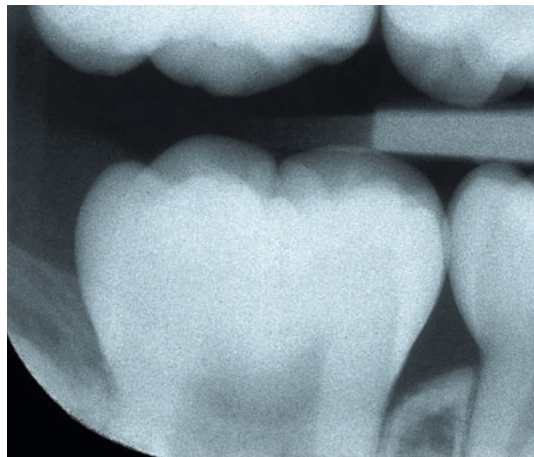
1年経過  
再石灰化が進み白濁が消えました

上手なケアを行うと、健全な状態に戻ることができます

## 〈裂溝〉



口の中の写真  
歯の溝がザラザラしていました  
色素も沈着しやすくなります



X線写真  
特に悪いところは見られません

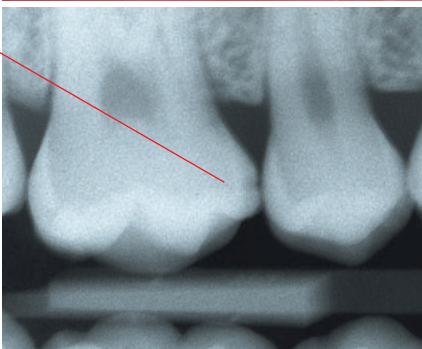
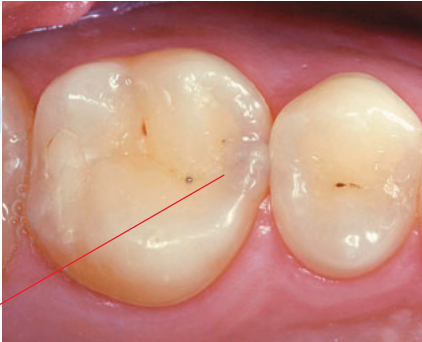
深い歯の溝はむし歯になりやすい部分なので、ケアと観察が重要です

## 〈歯と歯の間〉

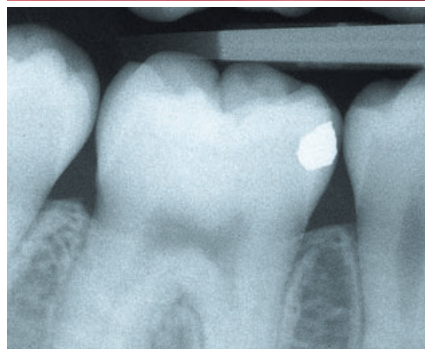
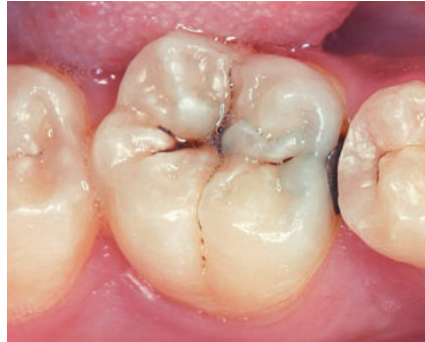## 〈かみ合わせ面〉

シーワン  
**C1**

むし歯の部分

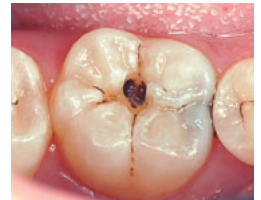

X線写真で見ると歯と歯の間に穴があいていることがわかりました

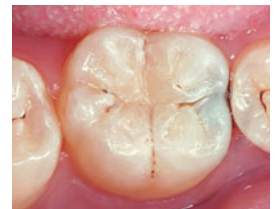

一見わかりにくいけれどよく調べると…

術前



術中



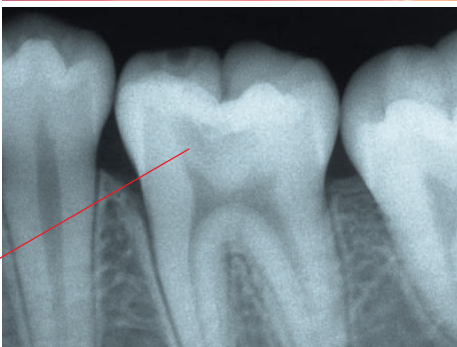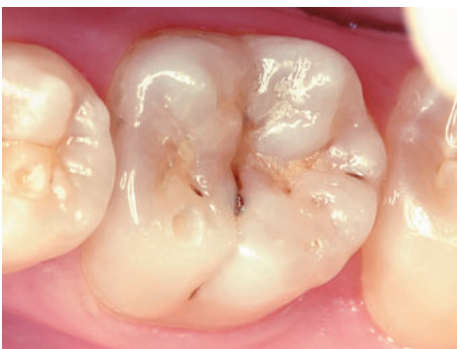術後

**歯の表面にあるエナメル質に小さな穴ができます  
痛みなどの自覚症状がほとんどないので、気付かないこともあります**

シーツ  
**C2**

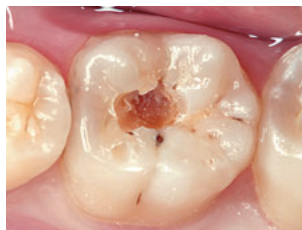**エナメル質の奥の象牙質まで  
むし歯が進んだ状態です  
甘いものや冷たいものが  
しみるようになってきます**

むし歯の部分

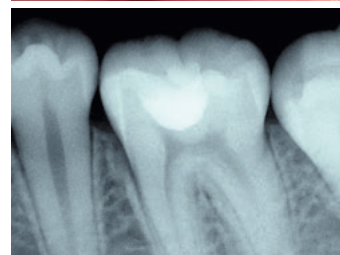
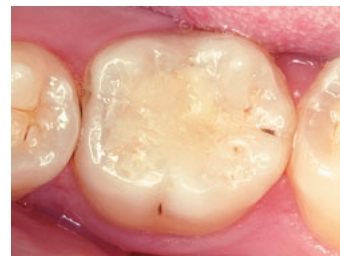

術前

X線写真で調べるとむし歯が進行しているのがわかりました



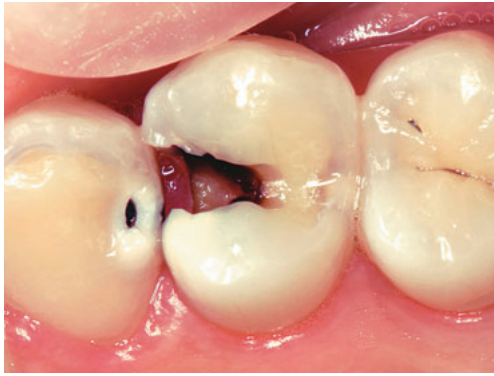術中



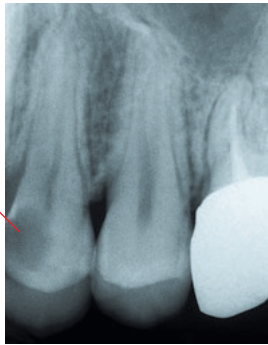
術後

シースリー  
**C3**

歯の神経やその近くまで  
むし歯に侵されています  
神経が炎症をおこしているので  
非常に強い痛みを感じます

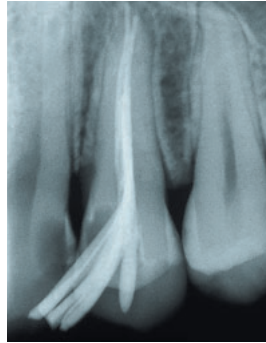


むし歯の部分

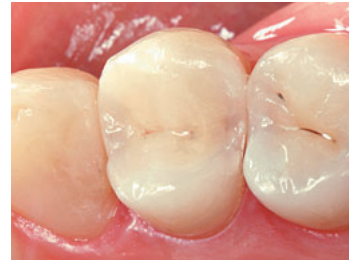

術前

深いむし歯により神経を  
抜かなければなりません



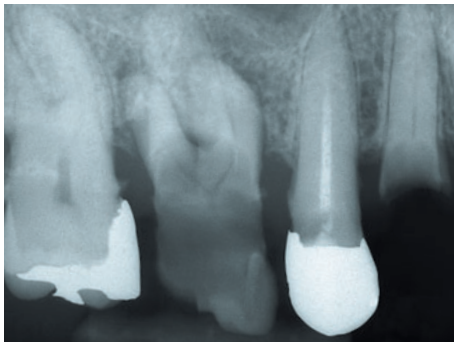
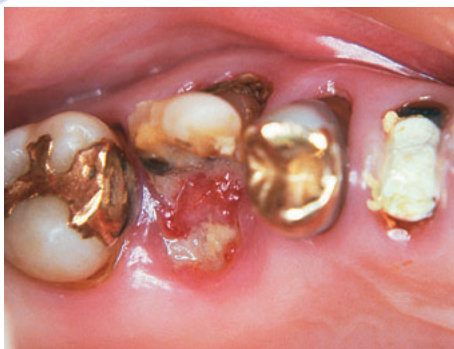術中  
神経を抜いた部分に  
薬を詰めました



術後

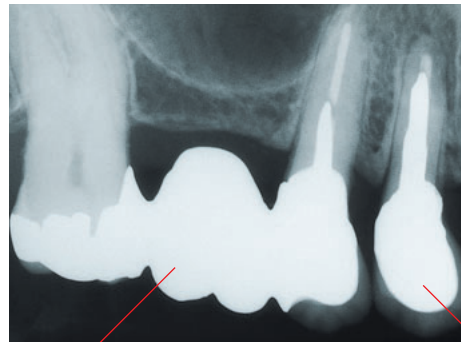
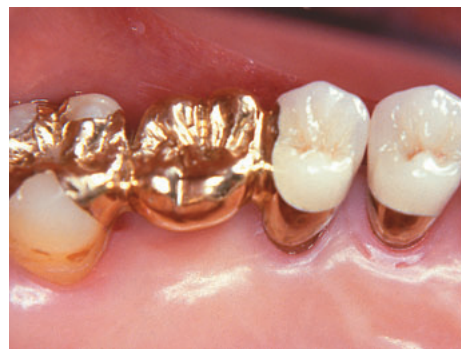シーフォー  
**C4**

歯全体が、むし歯に侵されています  
歯の根の先に膿がたまったり、歯の周りにも  
病気の影響がおよび、歯を残すのがむずかしくなります



術前

全体がむし歯になっています



術後

抜歯して  
ブリッジを装着しました

歯の根を残せたので  
根の治療をして  
クラウンを装着しました